



阴虱病 (Pediculosis, Pubis)

阴虱病是由阴虱(pubic louse)引起的一种皮肤病,发病率男女相近。世界各国均有散在发生或流行。近年来流行于美国和西欧,在我国也有流行趋势。阴虱主要由性交而直接传播,因此本病被认为是性传播疾病的一种。内裤、床垫或马桶垫可间接传播阴虱。

一、病因

虱为小型昆虫,根据虱寄生在人身上的部位不同和形态的差异,可分为头虱、体虱、阴虱3种。①头虱:寄生在头发上,头发上可见到虱卵粘附,为椭圆形白点,俗称虮子;②体虱:因寄生在衣缝内,又叫衣虱;③阴虱:因寄生在阴毛上而得名。

阴虱雌虱长1.5~2.0mm,雄虱长0.8~1.2mm,体形宽短如同小螃蟹,色灰白。有三对足,前足细长,其余两足粗大且有钩形巨爪,胸腹宽短。阴虱主要寄生在阴毛上,偶见睫毛、眉毛及腋毛发现阴虱和虱卵。阴虱以巨爪紧紧抓附于阴毛根部,或贴伏于阴阜表面,长时间不移动。以口器吸食人血为生,同时释放虱体唾液中的毒汁,引起局部瘙痒及炎症反应,出现丘疹。阴虱吸血后有少量血液溢出于毛细血管之外,受到毒汁影响使血红蛋白变性,局部产生青色或灰色斑。虱卵附着于阴毛干或基部,呈铁锈色或淡红色小粒,其经过6~8天后孵化成若虫。若虫经13~17天后变为成虫,成虫约能存活1个月。

二、临床表现



几乎所有病人都感觉阴部瘙痒，偶伴下腹、会阴、肛周瘙痒。因搔抓引起抓痕、血痂、糜烂，皮肤变为湿疹样。有时继发细菌感染，引起脓疱疮、毛囊炎等感染。有时可见直径为5mm的青斑，不痒，指压不褪色，多见于阴部、股内侧，下腹部。杀灭阴虱后，青斑可继续存在数月后消失。

三、诊断

1. 有性接触史或感染史。
2. 临床表现：有阴部瘙痒，阴部皮肤可见丘疹、抓痕，有时可见到指尖大小，压之有不褪色的青斑。
3. 查阴虱：用放大镜检查阴毛区，发现虬子或阴虱即可确诊。

四、治疗

1. 剃掉阴毛，彻底洗澡，患者用过的衣物及床上用品要高温消毒。
2. 局部外用优力肤、10%硫磺软膏、1%丙体666霜或百部酊，2~3天即可痊愈。
3. 阴虱未治愈前禁止性生活，配偶也应作相应的治疗。

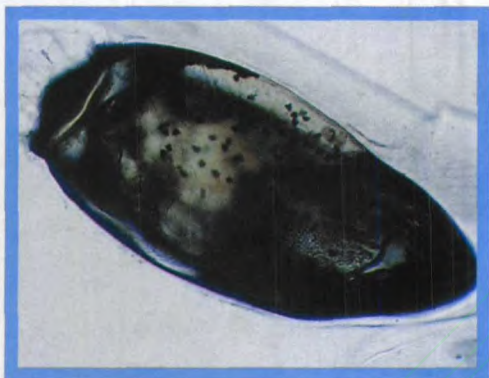
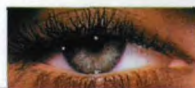
图150 含有幼虫的
阴虱卵

图151 阴虱有三对
足，前足细长，
其余两对足有钩形
巨足




图152 寄生于阴毛上的阴虱